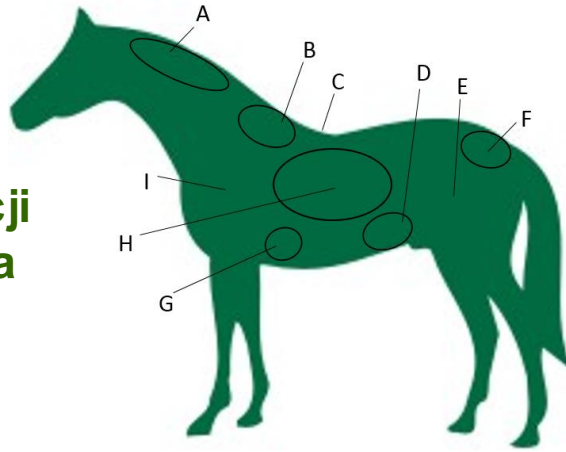


## Ocena kondycji fizycznej konia (BCS- Body Condition Scoring)

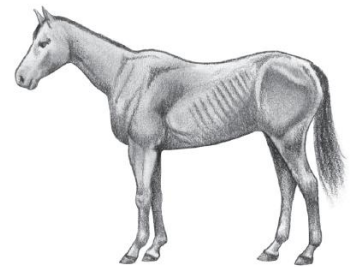


### Charakterystyczne miejsca odkładania się tkanki tłuszczowej wg. Dona Henneke

- A: Okolice grzebienia szyi  
 B: Obszar wokół kłębu  
 C: Gromadzenie się tkanki wzdłuż grzbietu  
 D: Okolice słabizny; boki tułowia  
 E: Odkładanie się tłuszczu na wewnętrznej stronie ud  
 F: Otluszczenie wokół nasady ogona  
 G: Obszar za ramieniem  
 H: Depozyty tłuszczu na żebrach  
 I: Okolica łopatki

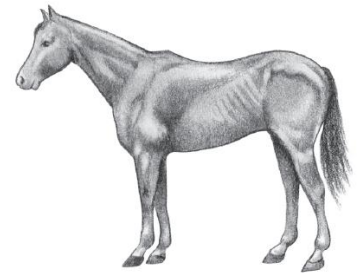
#### 1 Koń ekstremalnie chudy

Koń ekstremalnie wychudzony (niedożywiony); wyrostki kolczyste, żebra, nasada ogona- wyraźnie widoczne i wystające; kłąb, łopatka i szyja wyraźnie zarysowane; przy omacywaniu absolutny brak tkanki tłuszczowej.




#### 2 Koń bardzo chudy

Koń wychudzony, znikoma warstwa tkanki tłuszczowej nad podstawą wyrostków kolczystych; wyrostki kolczyste, nasada ogona, żebra- wystające; struktura kłębu, łopatki i szyi- słabo rozpoznawalna.



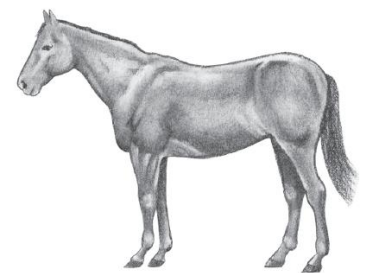
#### 3 Koń chudy

Warstwa tkanki tłuszczowej nad podstawą wyrostków kolczystych sięga połowy ich wysokości; brak możliwości wycucia wyrostków poprzecznych; niewielka warstwa tkanki tłuszczowej nad żebrami; wyrostki kolczyste i żebra nadal łatwo wyczuwalne; kłąb, szyja, łopatka- zaakcentowane.



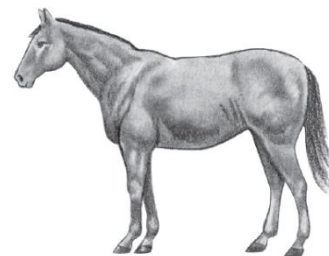
#### 4 Koń umiarkowanie chudy

Koń w lekkiej niedowadze; nieznacznie nabudowany kłąb oraz grzbiet; żebra nieznacznie zarysowane; wyczuwalna tkanka tłuszczowa wokół nasady ogona; kłąb, szyja, łopatka- mało widoczne.




## 5 Koń w kondycji optymalnej

Boki płasko przylegające do ciała; żebra niewidoczne, łatwo wyczuwalne pod dotykiem; tkanka tłuszczowa wokół nasady ogona o strukturze gąbczastej; kłęb, szyja, łopatka- zaokrąglone.




## 6 Koń w lekkiej nadwadze

Wypełnienie żeber lekko gąbczaste; tkanka tłuszczowa wokół nasady ogona widoczna i miękka w dotyku; na bokach oraz w okolicy łopatki widoczne stopniowe gromadzenie się tkanki tłuszczowej.




## 7 Koń otyły

Żebra niewyczuwalne; tkanka tłuszczowa wokół nasady ogona oraz w okolicach łopatki wyraźnie widoczna; zaznaczony grzebień tłuszczowy w okolicy szyi; widoczne depozyty tłuszczowe po wewnętrznej stronie ud.



## 8 Koń bardzo otyły

Wyraźnie zaznaczony fałd w dole pleców; obfita i nieregularna warstwa tkanki tłuszczowej nad żebrami; uwypuklona warstwa tkanki tłuszczowej wokół kłębu, wzdłuż szyi, za łopatkami, po wewnętrznej stronie ud oraz wokół nasady ogona; obficie wypełnione tłuszczem boki tułowia.



## 9 Koń ekstremalnie otyły

Ocena przypisywana koniom o skrajnej, niebezpiecznej dla zdrowia otyłości; charakterystyczne miejsca wypełnione są obficie gąbczastą i miękką tkanką tłuszczową.